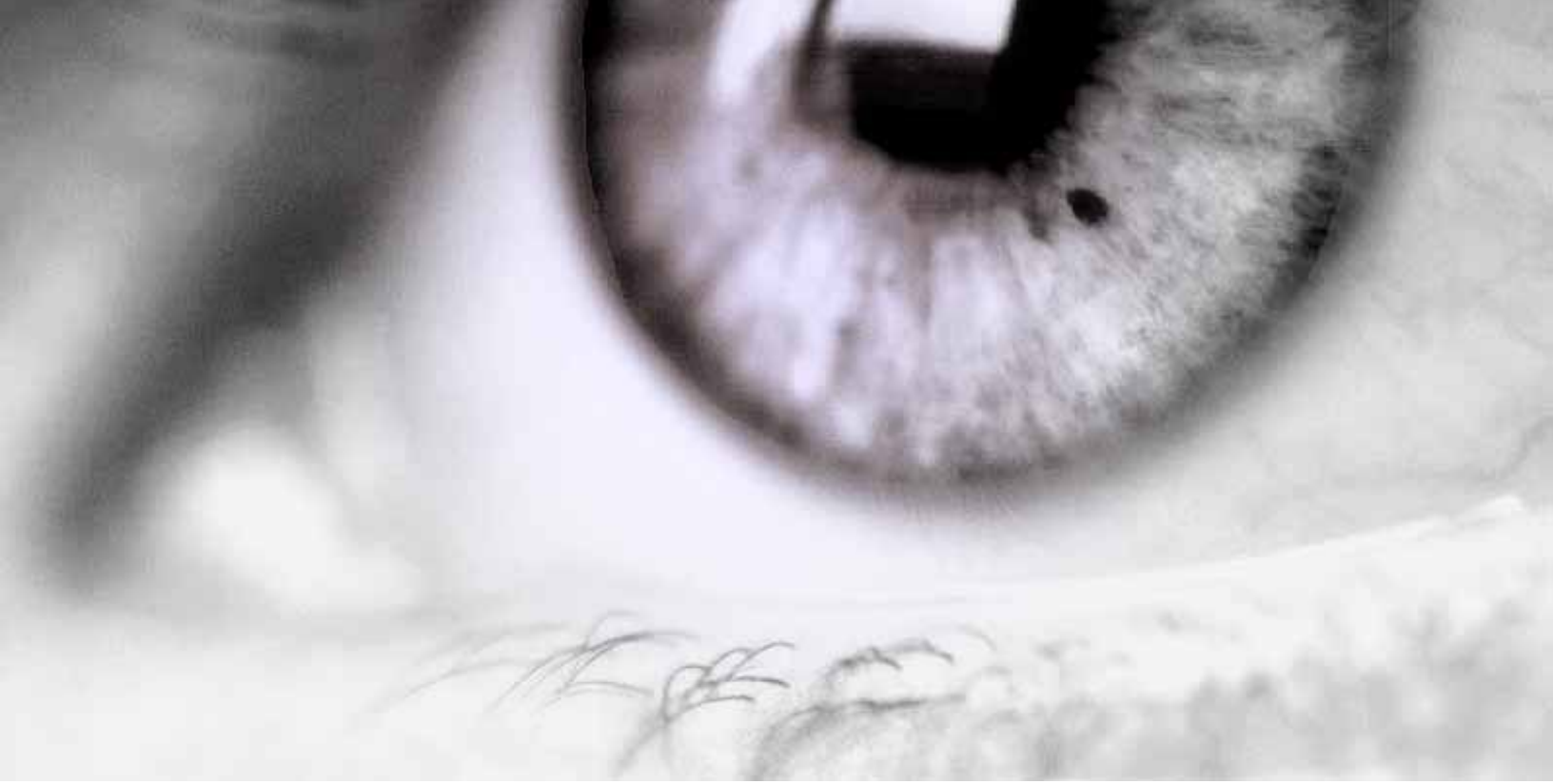



Reporte de un caso clínico: **síndrome de Goldenhar**



Silvio **Rodríguez**

Bibiana **Novoa**

Estudiantes de Optometría de la Fundación Universitaria del Área Andina

16

RESUMEN

El síndrome de Goldenhar es una enfermedad poco frecuente, presentándose en 1 de cada 25.000 nacidos vivos. Se caracteriza por presentar una amplia gama de signos y síntomas, principalmente sordoceguera. Se trata de una displasia *oculo-auriculo-vestibular*, que presenta microsomía cra-

neofacial, quistes dermoides oculares y anomalías espinales. Se discuten las causas, afectando principalmente a varones con una relación V/M 3:2.

Palabras clave


Síndrome de Godenhar, quiste dermoide ocular, displasia, microsomía hemifacial.

ABSTRACT

Goldenhar syndrome is a rare disease, 1 in 25,000 live births, which is characterized by a wide range of signs and symptoms, mainly deafblindness.

This is a dysplasia oculo-auriculo-vestibular presenting craniofacial microsomia, ocular dermoid cysts and spinal abnormalities. We discuss the causes, mainly affecting males with a ratio V / M 3:2.

Introducción

 El Síndrome de Goldenhar fue descrito en el año de 1952 por Goldenhar. Es una de las enfermedades causantes de sordoceguera. Es una entidad polimorformativa compleja también conocida como displasia oculo-auriculo-vestibular, presentando anomalías craneoencefálicas principalmente. Es una variante de la microsomía hemifacial, caracterizado por la presencia de lipodermoides.

La causa exacta se desconoce pero se plantea la hipótesis de la existencia de un defecto, trauma o exposición intrauterino a determinados factores ambientales. En pocos casos se asocia a un defecto genético. En los casos de aparición familiar se discute la herencia, aceptándose un patrón de herencia múltiple, autosómica dominante, recesiva o multifactorial, aunque es más frecuente el dominante. La patogénesis de este Síndro-

me es desconocida, pero se puede atribuir a la reducción del aporte sanguíneo o a hemorragia focal en la región del desarrollo del primer o segundo arco branquial durante el primer trimestre del embarazo.

Al inicio del desarrollo, los tejidos que van a formar la cara y quijada empiezan a crecer separados desde la parte superior. Pero en este síndrome ocurre algo con la reunión de los tejidos, a veces no se cierran y dejan la boca y mandíbula superior más larga de un lado. La severidad de las anomalías está directamente relacionada con el periodo del embarazo en el que sucede el problema vascular y con el grado de daño a los tejidos que se genera. El diagnóstico puede realizarse durante el embarazo mediante ecografía fetal y estudios genéticos, y posteriormente por ecografías al recién nacido y resonancias magnéticas.

Se caracteriza por afectación facial con hipoplasia de las regiones malar, maxilar, y/o mandibular del lado afectado; también puede haber debilidad e hipoplasia de la musculatura facial en el mismo lado. La asimetría facial se presenta en el 80% de los casos y es más evidente durante la niñez. Se pueden presentar las siguientes manifestaciones:

> **Desarrollo incompleto o defectuoso de las regiones malar, maxilar y/o mandibular del lado afectado.**

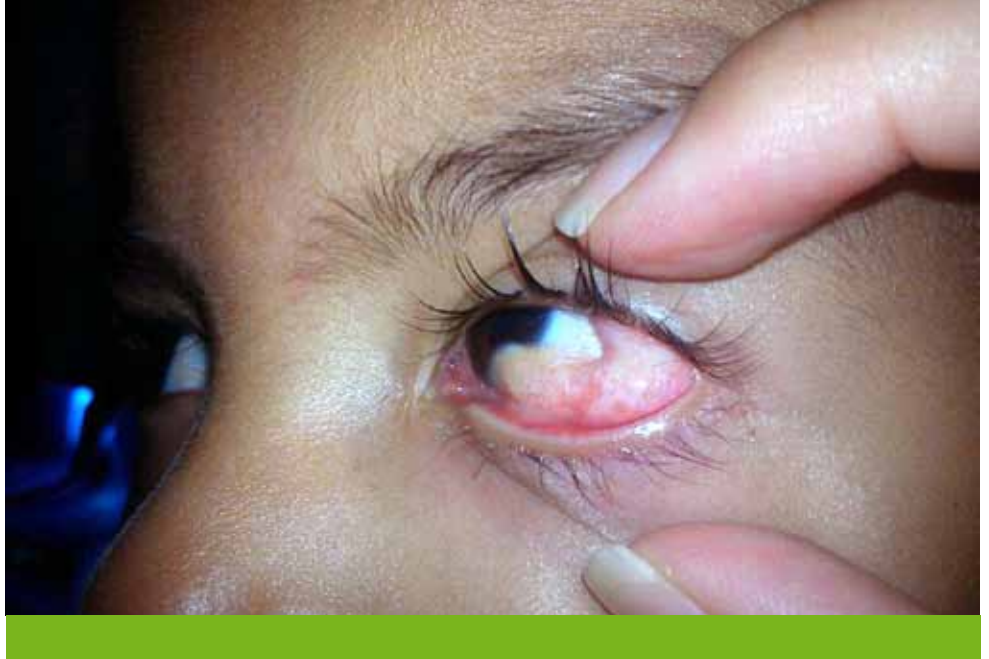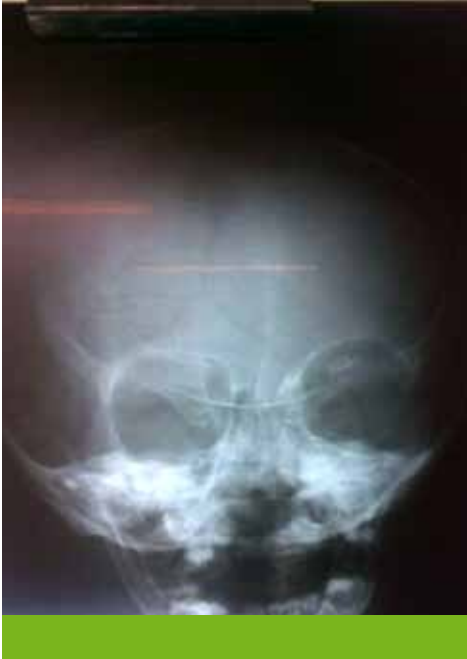> **Desarrollo incompleto de la musculatura del lado afectado.**

Se puede asociar agenesia, que es el desarrollo defectuoso o falta de alguna parte de un órgano, de la parótida de un lado (la parótida es una glándula salivar de gran tamaño situada por debajo y delante del oído; su inflamación da lugar a las “paperas”). También mandíbula pequeña, fisura del labio superior (labio leporino), oreja muy pequeña, oclusión del canal auditivo, sordera, o incluso ausencia de una o ambos pabellones auriculares. Como manifestaciones oculares se describen: colobomas en párpado inferior, aparato uveal y del nervio óptico, ptosis palpebral, estrabismos, microcórnea, microftalmía, e incluso anoftalmia.

El tratamiento del Síndrome de Goldenhar es muy complejo ya que se necesita de un equipo multidisciplinario para poder cubrir todos los aspectos del mismo.

Reporte de un caso

Un niño de 4 años con diagnóstico de síndrome de Goldenhar, es valorado durante la jornada de Promoción y Prevención de Optometría del Hospital Departamental San Rafael de Zarzal – Valle. Su madre trae consigo copia de historia clínica del Instituto para Ciegos y Sordos del Valle del Cauca, con fecha del 5 de abril de 2013 con diagnóstico anterior de Quiste



Dermoide Conjuntival OI, y diagnóstico actual de Tumor Benigno de la órbita OI. Sin antecedentes familiares de importancia. Madre refiere embarazo y parto normal.

En el examen se encuentra:

- > AV (tomada con NYLH) OD 20/20 OI 20/20
- > Examen motor: Hirshberg centrado, Ducciones y Versiones Sin Anomalías.
- > Examen externo y biomicroscopia: OD. Sin datos positivos. OI. Se observa quiste dermoide en limbo inferior cubriendo 1/3 de córnea, sin que cubra eje visual; secreción acuosa moderada.
- > Oftalmoscopia: ODI Sin datos positivos

- > Queratometria: OD 42.25/43.00*0 OI 41.00/42.00*70
- > Retinoscopia din.: OD +0.75 esf. OI +2.50-1.25*115

Discusión

El Síndrome de Goldenhar es una enfermedad caracterizada por displasia hemifacial que afecta de gran manera algunas estructuras internas y externas del ojo. La severidad del síndrome varía según la etapa de desarrollo embrionario en el que se presenta. El caso anterior muestra uno de los signos típicos del Síndrome de Goldenhar, como lo es el quiste dermoide conjuntival. En este caso el quiste está cubriendo parte de la córnea y ejerciendo presión de tal manera que genera una falsa ectasia. El tratamiento es quirúrgico,

pero hay riesgos importantes que es necesario cubrir con un equipo médico interdisciplinario, pues según el reporte de oftalmología no hay un muy buen pronóstico, por el estado tan avanzado del quiste.

Bibliografía

- LEÓN Mario & GONZÁLEZ Osear. (1983) *Síndrome de Goldenhar*. En revista pediátrica; vol. 9 no. 1 – 2.
- AGREDO Freddy, CUELLO Gustavo & BLANCO Pedro. (2009) *Goldenhar Syndro*
- *Syndrome*. A case report. Volumen 37; pág. 215-219.
- KERSHENOVICH S. Ronny, GARRIDO G. Luis, BURAK K. Abraham. (2007) *Síndrome de Goldenhar, reporte de un caso*. Acta médica grupo ángeles. Octubre - diciembre. Volumen 5, no. 4.
- SUAREZ N. Carlos. (2007) *Tratado de Otorrinolaringología y Cirugía de cabeza y cuello*. 2ª Ed. Buenos Aires, Madrid: Médica panamericana.

- SADLER T.W. (2008) *Embriología médica con orientación clínica*. 10ª ed. Buenos Aires: Médica Panamericana.
- FEJERMAN Natalio & FERNÁNDEZ Emilio. (2007) *Neurología Pediátrica*. 3ª ed. Buenos Aires: Médica Panamericana.
- GARCÍA Alfredo & QUERO José A. (2010) *Evaluación Neurológica del Recién Nacido*. 1ª ed. Madrid: Ediciones Díaz de Santos S.A.
- RHEE J. Douglas, PYFER Mark. (1999) *The Wills Eye Manual*. 3ª ed. United States of America: Third edition,.
- KNASKI Jack. (2004) *Oftalmología Clínica*. 5ª ed. España: Elsevier.