DOCUMENTOS
DE TRABAJO AREANDINA
ISSN: 2665-4644

Ciencias de la Salud
y del Deporte
Seccional Pereira

PROPUESTA METODOLÓGICA PARA EL ABORDAJE FISIOTERAPÉUTICO EN LA REPARACIÓN QUIRÚRGICA DEL MANGUITO ROTADOR

Sandra Yineth Chacón Bambagüe
Mónica Cristina Satizabal Olaya

AREANDINA
Fundación Universitaria del Área Andina

Las series de documentos de trabajo de la Fundación Universitaria del Área Andina se crearon para divulgar procesos académicos e investigativos en curso, pero que no implican un resultado final. Se plantean como una línea rápida de publicación que permite reportar avances de conocimiento generados por la comunidad de la institución.

PROPUESTA METODOLÓGICA PARA EL ABORDAJE FISIOTERAPÉUTICO EN LA REPARACIÓN QUIRÚRGICA DEL MANGUITO ROTADOR

Sandra Yineth Chacón Bambagüe

Magíster en Salud Pública y Desarrollo Social, docente categorizada como asistente del Programa de Fisioterapia de la Fundación Universitaria del Área Andina, seccional Pereira.

Correo electrónico: Schacon3@areandina.edu.co

Mónica Cristina Satizábal Olaya

Especialista en Rehabilitación Cardiopulmonar, magíster en Educación y Entornos Virtuales del Aprendizaje, docente categorizada como agregada del Programa de Fisioterapia de la Fundación Universitaria del Área Andina, seccional Pereira.

Correo electrónico: mosatizabal@areandina.edu.co

.

Cómo citar este documento:

Chacón Bambagüe, S. Y., y Satizabal Olaya, M. C. (2024). Propuesta metodológica para el abordaje fisioterapéutico en la reparación quirúrgica del manguito rotador. *Documentos de Trabajo Areandina* (2024-1). Fundación Universitaria del Área Andina. https://doi.org/10.33132/26654644.2436

Resumen

Los trastornos musculoesqueléticos, especialmente, las patologías del manguito rotador representan una carga significativa en el ámbito de la salud, con una alta frecuencia de ocurrencia, en particular, en poblaciones activas y de edad avanzada. Tanto el tratamiento conservador como el médico-quirúrgico son opciones comunes para abordar estas condiciones, la reparación quirúrgica del manguito rotador es una intervención frecuentemente empleada para casos graves o persistentes. La rehabilitación posoperatoria del manguito rotador es un componente relevante en el proceso de recuperación de los pacientes sometidos a cirugía de hombro. Esta propuesta metodológica se presenta como una herramienta integral y actualizada destinada a los estudiantes de fisioterapia, con el objetivo de orientarlos en el diseño y la implementación de programas de rehabilitación personalizados y efectivos. A partir de una revisión de la literatura científica en bases de datos especializadas, se sintetizan las evidencias más relevantes relacionadas con la rehabilitación del manguito rotador en cada etapa posoperatoria. Se abordan aspectos claves como la protección del tejido reparado, la restauración de la movilidad y la fuerza, y la optimización de la función del hombro. Además, se ofrecen recomendaciones prácticas basadas en la evidencia para la selección de estrategias de intervención. Este documento no solo busca informar al estudiante de fisioterapia sobre las mejores prácticas en rehabilitación del manguito rotador, sino también fomentar una atención centrada en el paciente. Se espera que esta propuesta contribuya significativamente a mejorar los resultados clínicos y la calidad de vida de los pacientes sometidos a reparación quirúrgica del manguito rotador, al tiempo que promueva el avance y la excelencia en la práctica fisioterapéutica.

Palabras clave: break, hombro, physical therapy, postoperatorio, rehabilitation, rotator cuff y surgical repair.

Introducción

El miembro superior depende del complejo articular del hombro para llevar a cabo su objetivo principal, la colocación de la mano en el espacio para la ejecución de actividades de la vida diaria. A partir de esto, es importante entender que, para la obtención de este movimiento aparentemente simple, se requieren movimientos coordinados y sinérgicos de la articulación escapulotorácica, acromioclavicular, esternoclavicular y, sin duda alguna, la glenohumeral, de la cual depende toda la funcionalidad del miembro superior (1). Es esencial mencionar una estructura determinante en la patología del hombro como lo es el arco coracoacromial, en el cual se da la interfaz del movimiento de los músculos del manguito de los rotadores. La movilidad de estas articulaciones se produce gracias a la interacción de aproximadamente treinta músculos, los cuales garantizan la estabilidad estática y dinámica (2),

Las acciones que impliquen la movilidad por encima de la cabeza posicionan al hombro como una estructura transmisora de fuerzas de los músculos más grandes hasta llegar al brazo, antebrazo y mano. La capacidad de realizar estos movimientos con éxito es obtenida de la estabilidad y la funcionalidad proveniente de la articulación glenohumeral, junto con la base estable que proporciona la escápula desde una colocación adecuada. Por esto, los cambios en cualquier porción del cinturón escapular pueden alterar la biomecánica normal del hombro (3).

El dolor de hombro se ha convertido en una de las causas más frecuentes de los trastornos del sistema musculoesquelético, debido a su alta tasa incidencia en el medio laboral y las secuelas que produce, lo que conlleva a un gran número de personas incapacitadas tanto de manera temporal como permanente (4). Los estudios sobre el dolor en el hombro confirman lo dicho, ya que se nota con mayor frecuencia que ocupa



el tercer lugar en los trastornos musculoesqueléticos, después del dolor cervical y el dolor lumbar (5).

En Colombia, de acuerdo con el reporte de la Federación de Aseguradores Colombianos (Fasecolda), los diagnósticos más comunes en el 2022 son los asociados a enfermedades osteomusculares, el síndrome de manguito rotador se encuentra ubicado en el tercer puesto (6).

En el estudio "Calidad de vida relacionada con la salud de pacientes con lesiones de manguito rotador, Eje Cafetero, Colombia", realizado en el 2017, y que incluyó una encuesta a 240 pacientes, se encontró que la incidencia de lesión del manguito rotador en la región es del 57,7 %, lo que indicaría que por cada 1000 pacientes con dolor en hombro, 418 estarían asociados a lesión del manguito rotador (7) (8).

Las lesiones musculoesqueléticas del hombro más frecuentes en los adultos son aquellas que afectan a los tendones del manguito rotador, las cuales están relacionadas con la sobrecarga del hombro, degeneración e inestabilidad articular, entendiéndose que el hombro es la articulación más móvil y menos estable del aparato locomotor en el ser humano (8) (9).

Al entender la importancia del miembro superior como generador de funcionalidad en el individuo, se crea la necesidad de establecer una propuesta de intervención basada en la evidencia científica, para la rehabilitación de postoperatorios inmediatos del manguito rotador; con el objetivo de reincorporar al individuo a los niveles de actividad y funcionalidad previos en el menor tiempo posible, mediante la intervención precoz y la movilización temprana (10) (11).

Al entender el curso de la patología, inicialmente se plantea el tratamiento médico conservador, cuando este fracasa se opta por la reparación quirúrgica del manguito de los rotadores. Los profesionales en fisioterapia cuentan con la competencia para intervenir directamente cualquiera de estas fases, orientando el proceso de rehabilitación bajo juicio clínico.

...inicialmente se plantea el tratamiento médico conservador, cuando este fracasa se opta por la reparación quirúrgica del manguito de los rotadores.

La propuesta metodológica de intervención es adecuada y pertinente para los estudiantes, ya que brinda un enfoque de abordaje fisioterapéutico posterior a la reparación quirúrgica del manguito rotador, ajustada a la práctica basada en la evidencia y con una presentación progresiva y por fases acorde a los lineamientos actuales de rehabilitación propuestos por diversos autores y asociaciones científicas.

La propuesta metodológica de intervención es adecuada y pertinente para los estudiantes, ya que brinda un enfoque de abordaje fisioterapéutico...

Se plantea que el tratamiento fisioterapéutico se realice de manera individualizado teniendo en cuenta el tipo de lesión, la edad, el nivel de actividad, la calidad de los tejidos y los objetivos personales de los usuarios (9). Por esta razón, la presente propuesta consta de cuatro fases, la fase uno, o posoperatorio inmediato, tiene como objetivo la protección del tejido; la segunda fase denominada fase de movilización protegida, trata de recuperar las amplitudes de los movimientos articulares de manera pasiva; la tercera denominada fase de fortalecimiento precoz, cuyo objetivo es recuperar la amplitud de los movimientos articulares activos y el control neuromuscular. Por último, la cuarta, denominada fase de fortalecimiento avanzado, tiene como objetivo el aumento gradual de la fuerza producida por el manguito rotador y la reincorporación a las actividades laborales, de la vida diaria e incluso las deportivas (12).



Es así como dentro de las deficiencias abordadas por el fisioterapeuta en el área clínica osteomuscular, la intervención posterior a la reparación quirúrgica del manguito rotador es un tema de particular interés y relevancia, debido a su complejidad inherente a esta intervención, sumada a su alta incidencia en la población (6), lo cual demuestra la necesidad de contar con pautas claras y actualizadas para orientar la práctica clínica de los rehabilitadores.

En este contexto surge la necesidad de desarrollar una propuesta específicamente diseñada para abordar los diversos aspectos de la rehabilitación posoperatoria del manguito rotador. Este documento no solo se construye como un recurso esencial para orientar las intervenciones terapéuticas, sino



también como una herramienta para mejorar los resultados funcionales y la calidad de vida de los usuarios. Integrar los hallazgos más recientes de la investigación científica con los resultados del examen, los datos recopilados de la historia, la revisión por sistemas y la aplicación de pruebas y medidas, permite identificar la condición de salud del individuo, sus necesidades de salud, bienestar y estado físico (13).

De esta manera, se pretende brindar pautas desde la comprensión de salud de los usuarios y sus necesidades reales para el abordaje fisioterapéutico en aquellos individuos sometidos a reparación quirúrgica del manguito rotador. Por ende, no solo satisface la necesidad terapéutica, sino que también contribuirá de manera significativa a la optimización de los resultados clínicos y al bienestar de los usuarios.

Objetivo general

Proporcionar al estudiante y profesional en fisioterapia estrategias actualizadas, con sustento científico, para el diseño e implementación de programas de rehabilitación adaptados a las necesidades específicas de cada usuario y las etapas posoperatorias de la reparación quirúrgica del manguito rotador

Objetivos específicos

- Análisis de la literatura científica para la identificación de las etapas clave de la rehabilitación posoperatoria del manguito rotador, incluyendo la fase inicial de protección del tejido reparado, la fase intermedia de restauración de la movilidad y la fuerza, y la fase final de retorno a la actividad funcional.
- Revisión crítica de la evidencia científica disponible, que evalúa



la efectividad de las diferentes intervenciones fisioterapéuticas en cada una de las etapas identificadas.

» Creación de un marco metodológico detallado que guíe la implementación práctica del abordaje fisioterapéutico en la rehabilitación posquirúrgica del manguito rotador.

Metodología

Para llevar a cabo la propuesta metodológica para el abordaje fisioterapéutico en la reparación quirúrgica del manguito rotador se diseñó una estrategia de búsqueda que abarcó varias bases de datos especializadas, incluyendo PubMed, PEDro, Elsevier Masson, Proquest, IBECS, Gale y Google Académico. Las palabras clave utilizadas fueron seleccionadas utilizando los términos controlados de Decs y Mesh, entre ellas *rotator cuff*, hombro, *break*, *physical therapy*, *rehabilitation*, posoperatorio y *surgical repair*. Por medio de esta metodología de revisión se recopilaron y analizaron de manera intencional estudios que proporcionaron información detallada sobre diferentes enfoques de rehabilitación utilizados en la práctica clínica, así como resultados clínicos y funcionales reportados en la literatura científica. Este enfoque permitió explorar y sintetizar una amplia gama de evidencia disponible, que contempla estudios de diversos diseños metodológicos, para proporcionar una visión comprensiva y contextualizada de la rehabilitación del manguito rotador en el periodo posoperatorio.

Se aplicaron criterios de inclusión y exclusión para seleccionar los estudios pertinentes. Los criterios de inclusión abarcaron estudios publicados en los últimos cinco años disponibles en inglés o español, que abordaban específicamente la rehabilitación física después de cirugía de reparación del manguito rotador, ensayos clínicos aleatorizados, estudios de cohorte, revisiones sistemáticas y metaanálisis las cuales evaluaron la efectividad de las intervenciones fisioterapéuticas, incluyendo

pacientes de todas las edades y ambos sexos, que mostraran información sobre medidas de resultado relevantes, como la recuperación funcional, la fuerza muscular, el rango de movimiento y la calidad de vida relacionada con la salud. Se excluyeron estudios que no estuvieran relacionados directamente con la rehabilitación posoperatoria del manguito rotador, así como aquellos que no estuvieran disponibles en español o inglés, que no informaran sobre medidas de resultado y no mostraran la fase posoperatoria y de rehabilitación.

Unidades temáticas, propuesta metodológica para el abordaje fisioterapéutico en la reparación quirúrgica del manguito rotador

La fisioterapia posterior a una intervención quirúrgica, denota gran importancia en la actualidad, ya que los fisioterapeutas son los profesionales capaces de analizar la función, establecer objetivos terapéuticos acordes a la evolución y las necesidades identificadas en los usuarios y brindar educación al usuario, por medio de planes que apoyen su proceso terapéutico. Es fundamental contar con fisioterapeutas con conocimientos sólidos y experiencia para guiar la evolución posoperatoria (14). De igual manera, es importante contar con la implementación de protocolos que guíen este proceso para la toma de decisiones acertadas y basadas en la evidencia, en las que se identifiquen las diferentes fases de abordaje tanto inmediato como a largo plazo. Un ejemplo de ello ocurre en la rehabilitación de hombro, en que su principal objetivo será mejorar el movimiento funcional, los arcos de movilidad articular, ganar fuerza muscular y, a su vez, minimizar los síntomas y los posibles riesgos de recidiva.

Teniendo en cuenta lo anterior, en esta propuesta metodológica se plantea un estudio precoz desde el posquirúrgico inmediato



del manguito rotador, en el que el dolor es un factor limitante del movimiento fisiológico de los tejidos, que conlleva complicaciones como la rigidez articular, considerada una de las consecuencias negativas más frecuentes después de un proceso quirúrgico y un periodo prolongado de inmovilización, que genera limitaciones a largo plazo, lo que convierte los primeros días de rehabilitación en un periodo esencial (9).

En cuanto a las evidencias científicas que sustentan el manejo terapéutico en un posoperatorio de hombro, se encontró como criterio principal las fases de cicatrización, el tipo de corrección quirúrgica, tejido lesionado, nivel y grado de la lesión (9). Además, se debe tener en cuenta la edad del usuario y el sexo, ya que por el proceso de envejecimiento fisiológico natural del individuo, el tejido tiende a renovarse y a repararse más lento en la edad adulta (15); de igual manera, el tiempo de recuperación se da dependiendo del tamaño de la lesión: pequeña (inferior a 1 cm), mediana (1-3 cm), amplia (3-5 cm), masiva o total (superior a 5 cm) (7). En este orden de ideas, se propone el tiempo de inmovilidad para favorecer la cicatrización, pequeña de 3 a 4 semanas, mediana de 4 a 5 semanas, amplia de 5 a 6 semanas, masiva o total un tiempo mayor a 6 a 8 semanas (15).

La rehabilitación terapéutica por fases permite una orientación más precisa y estructurada para el abordaje o tratamiento a seguir; a lo largo de este proceso se debe respetar la cicatrización de la reparación del manguito rotador. Diferenciar las etapas evita la presencia de las complicaciones más frecuentemente encontradas en los usuarios intervenidos quirúrgicamente, siendo estos la rerruptura o redesgarro de la reparación, que oscila entre el 11 y el 95 %, seguida de la rigidez y las complicaciones relacionadas con los dispositivos que oscila entre el 1,5 y el 11,1 % (14). Lo anterior pone en evidencia la gran relevancia que tiene el desarrollo de propuestas de manejo para el tratamiento de esta patología.

La rehabilitación terapéutica por fases permite una orientación más precisa y estructurada para el abordaje o tratamiento a seguir...

La primera fase es denominada de reposo y tiene como objetivo proteger la reparación quirúrgica; la fase dos es pasiva, la cual busca recuperar la amplitud del movimiento pasivo, teniendo en cuenta la respuesta de las estructuras a la movilización, sin generar complicaciones; la tercera fase es una fase activa, que tiene como propósito recuperar la amplitud de manera activa, por medio de movilizaciones activas asistidas, permitiendo un mejor control neuromuscular que involucra la calidad del movimiento, la fluidez y las compensaciones; finalmente, la cuarta fase es de fortalecimiento, esta se subdivide en tres etapas o momentos, que comprenden la fuerza muscular y la reintegración a las actividades de la vida diaria, incluso en el ámbito deportivo (16) (17).

Tabla 1. Resumen de las fases para el manejo fisioterapéutico

Fase	Duración	Objetivo	Actividades	Representación
Primera	Desde la semana 0 hasta semana 4	Proteger la reparación quirúrgica	Crioterapia Ejercicios de rango de movimiento (ROM) de cuello, codo y muñeca Educación manejo adecuado del cabestrillo/aparato ortopédico Educación sobre posiciones de descanso Rotación externa “pasiva” en decúbito supino – a 0°. Ejercicios pendulares	
Segunda	Semana 4 hasta la semana 10	Recuperar la amplitud del movimiento pasivo	Ejercicios de ROM pasivo de la articulación glenohumeral Elevación activa asistida del hombro (iniciar con un brazo de palanca corto). Uso de poleas, autoasistidas, correderas de mesa Trabajo de estabilidad de la escápula (sedente)	

Fase	Duración	Objetivo	Actividades	Representación
Segunda	Semana 4 hasta la semana 10	Recuperar la amplitud del movimiento pasivo	Trabajo isométrico de la musculatura en posición neutral (sin dolor y escápula estable) Mantener la fuerza de los miembros inferiores Mantener ROM de cuello, codo y muñeca Tareas funcionales a la altura de la cintura, como por ejemplo, comer	
Tercera	Semana 10 hasta la semana 14	Recuperar la amplitud del movimiento activa	Trabajo de estabilidad central Progreso de movimientos activos asistidos Ejercicios de propiocepción: carga de peso Ejercicios Isométricos en ángulos submáximos Ejercicios autoasistidos con polea y bastón para rotación externa, rotación interna Progreso de la actividad muscular de la escápula Desarrollar resistencia - aumentar el número de repeticiones con uso de pesos bajos Incrementar las tareas funcionales en el hombro	
Cuarta	Semana 14 hasta la semana 22	Alcanzar la funcionalidad y posterior reintegración a las actividades de la vida diaria y laboral	Ejercicios de resistencia progresivos para el brazo Progreso de resistencia para la musculatura del manguito rotador y escápula Ejercicios de cadena cinética cerrada Ejercicios de fortalecimiento general Ejercicios pliométricos	

Fuente: Kudshiya Khan, Guisia Khan, Aafreen, Asad Jamal Ansari, Ebadurrahman, Abdur Raheem Khan. Management of Rotator Cuff Injury with Physiotherapy in Pre- and Post-surgery: An Overview. International Journal of Orthopedic Nursing and Practices. 2023; 1(1): 6-12 p.



A continuación, se desarrollará de manera más detallada la propuesta de intervención fisioterapéutica, por fases, en el posoperatorio de manguito rotador.

Primera fase (desde la semana 0 hasta semana 4)

En la primera fase o posoperatorio inmediato, el objetivo es proteger el tendón posterior a la reparación quirúrgica, ya que se encuentra en un proceso inflamatorio y de proliferación celular. Esta fase se llevará mediante la inmovilización, crioterapia, ejercicios pendulares de Codman y movilidad articular adyacente de cuello, codo, muñeca y mano; permite disminuir el dolor, inflamación e inhibir la activación muscular, generando un equilibrio entre la curación del tendón y la disminución de las adherencias. Después, cumplida la cuarta semana, se debe retirar la férula de manera total y pasar a la segunda fase de intervención. Es importante resaltar que las movilizaciones no deberían realizarse de manera temprana si el médico indica que esta intervención puede comprometer la reparación quirúrgica (9) (16); a continuación, se describe el abordaje terapéutico indicado en esta fase.

Ejercicios pendulares de Codman

> Estos ejercicios consisten en realizar movimientos pendulares de los miembros superiores, los cuales están pendiendo libremente, sin generar ninguna acción muscular en el hombro, dado que el desplazamiento de la extremidad es el resultado del balanceo suave y rítmico del tronco. (18)

Tal como se ve en la figura 1, en esta fase, el ejercicio está enmarcado en un rango de movimiento limitado (leve o pequeño) el cual no debe provocar dolor; sin embargo, el movimiento no puede tener restricciones a su alrededor y se hará a favor de la gravedad, ya que facilita los movimientos en los planos sagital, frontal y en circunducción (18) (19) (20).

Figura 1. Ejecución ejercicios de Codman

1

2

3



4

Fuente: elaboración propia.

Manejo del dolor con medios físicos: electroterapia (TENS)

Se utiliza para aliviar los síntomas y tratar el dolor, tanto en un aspecto agudo postraumático o posquirúrgico. Se recomienda una frecuencia de 80 Hz a 120 Hz, ancho de pulso entre 120-180 µs y a intensidades bajas; es importante que, al aplicar la corriente, no genere ninguna contracción muscular (21).

Crioterapia

Máximo 15 minutos por cada hora, dentro de las primeras 24 horas, este tiempo de aplicación se puede mantener hasta la tercera semana posquirúrgica. El estudio de Rinko et al. (22) reveló que la crioterapia a 5 °C durante 24 horas fue óptima para los pacientes que recibieron un bloqueo anestésico, y a 5 °C durante 16 horas o a 10 °C durante 24 horas para aquellos que no recibieron el bloqueo anestésico. Este método terapéutico es usado con el objetivo de reducir la temperatura del área afectada, principalmente, la superficie cutánea, disminuir el metabolismo celular y el flujo sanguíneo, reduciendo así el dolor, los espasmos musculares y la inflamación (16) (22).

Estiramiento de la musculatura adyacente

Los estiramientos deben ser controlados sin generar rangos de estiramientos excesivos, dentro de un rango seguro sin generar dolor ni compensaciones como se indica en la figura 2. Se recomienda realizarlos en la columna cervical, dorso lumbar y en el miembro superior sano. Estos se deben sostener entre 10 a 15 segundos y realizar entre 3 y 4 veces (9) (16).

Figura 2. Estiramiento muscular adyacente

Fuente: elaboración propia.

Movilización activa

Teniendo en cuenta las restricciones del posoperatorio y su debida inmovilización, se debe incluir la movilización articular activa de codo, muñeca y mano, como se indica en la figura 3, realizándose de 3 a 4 veces al día (9) (23).

Figura 3. Movilización activa libre

(*Continúa*)

Fuente: elaboración propia

Segunda fase (semana 4 hasta semana 10)

También denominada fase de movilidad protegida o fase pasiva, al iniciar la semana 4 se debe retirar la férula, y dar paso a la recuperación progresiva de la movilización pasiva, efectuada por el fisioterapeuta (24). Además, inicia el momento oportuno para involucrar al usuario en el cumplimiento de los objetivos, por me-

dio de las tareas de movilidad autopasivas mediante posturas que no generan mayor tensión ni presión articular, recalcando la vigilancia y el control del fisioterapeuta. Estas movilizaciones pasivas se pueden extender hasta la sexta semana, en caso de complicaciones en el tendón; es importante aclarar que a la primera aparición de dolor se debe suspender la movilización. Se continúan los ejercicios pendulares, ejercicios de deslizamiento en (cadena cinética cerrada), ejercicios de depresión y protracción escapular (21).

De acuerdo con las características de esta fase, se inicia como se describe a continuación.

Movilizaciones pasivas en decúbito dorsal y sedente

Para la rotación externa con ligera abducción de 0° a 20° máximo se incluyen los movimientos de flexión del hombro en el plano escapular sin sobrepasar los 90° de flexión (25), tal como se indica en la figura 4.

Figura 4. Movilizaciones pasivas en decúbito dorsal

(*Continúa*)

Fuente: elaboración propia.



Ejercicios de amplitud de movimiento pendulares de Codman

Con círculos concéntricos de diámetro aproximadamente a 20 cm, esta prescripción genera menos del 15 % de la fuerza isométrica de los músculos infraespinoso y supraespinoso (15) (18), tal como se indica en la figura 1.

Ejercicios de deslizamientos

En cadena cinética cerrada se realizan deslizamientos de la extremidad en flexión sobre la camilla en una superficie plana. Estos movimientos generan corrientes excitomotoras y activación de los músculos estabilizadores de la escápula, deltoides, pectoral, serrato anterior y músculo supraespinoso; es importante no llevar el movimiento hasta una sensación de estiramiento (26).

Figura 5. Ejercicios de deslizamiento en cadena cinética cerrada

Fuente: elaboración propia.

Movilización autoasistida

El paciente ejecuta movimientos ayudándose con el brazo contralateral, tanto en sedestación como en bipedestación (15), tal como lo indica la figura 6.

Figura 6. Movilización autoasistida de flexión de hombro en posición sedente y bipedestación

Fuente: elaboración propia.



Ejercicios de depresión y protracción escapular

Son ejercicios aislados, que han demostrado electromiográficamente activación del músculo supraespinoso, tal como lo indican las figuras 7 y 8. Es importante, al realizar los ejercicios, no generar movimientos en forma de reloj ni retracción escapular (9).

Figura 7. Movilización activa de hombros hacia adelante con abducción escapular

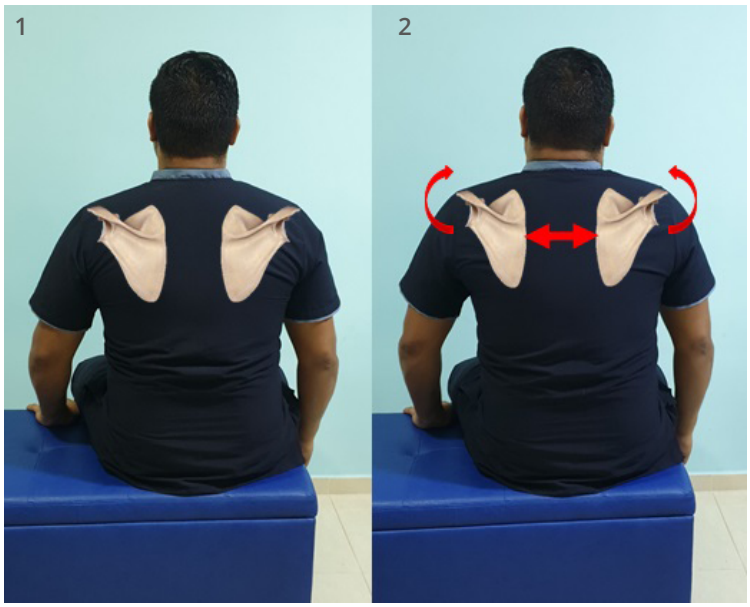

Fuente: elaboración propia.

Figura 8. Movilización activa de depresión escapular

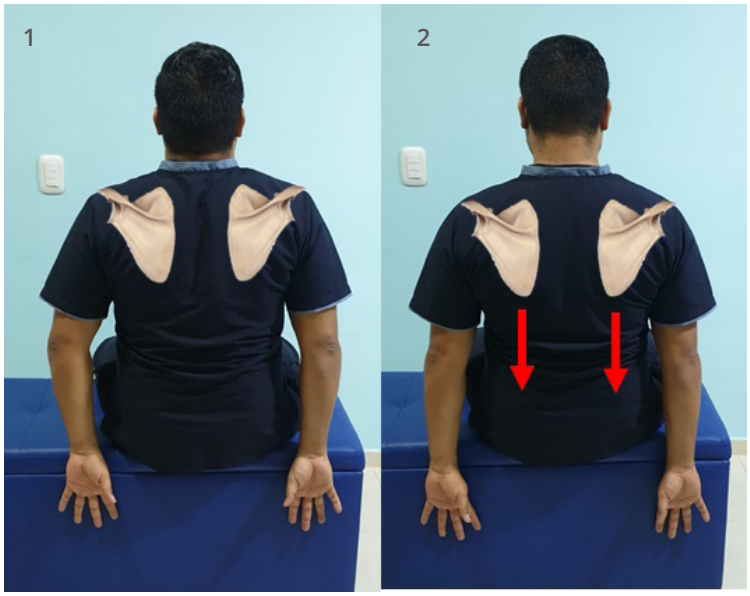

Fuente: elaboración propia.

Hidroterapia en agua caliente

Permite un mayor alargamiento del músculo, logrando mayor facilidad y capacidad de elongación y brindando soporte articular en la estabilidad del complejo del hombro (7).

Tercera fase (semana 10 a la semana 14)

También denominada fase de fortalecimiento precoz o fase activa, inicia cuando el paciente es capaz de realizar movimientos activo-asistidos sin presencia de dolor. En esta fase la lesión se encuentra en un proceso de remodelación, mostrando un tendón capaz de soportar tensión de manera gradual con pequeñas resistencias y tracciones, con el fin de darle orientación en el interior a las fibras de colágeno (16).

En esta fase se busca reforzar el control escapular y glenohumeral, realizando el fortalecimiento de los músculos del manguito rotador, deltoides, por medio de ejercicios de cadena cinética abierta y cerrada; la resistencia se debe generar con bajas cargas y más repeticiones (21).

Se retoman los ejercicios de la fase anterior, iniciando con movimientos activos asistidos en decúbito dorsal, con movimientos de rotación interna y rotación externa con una mínima abducción del brazo y flexión en el plano escapular. La fuerza se puede incrementar de manera gradual dependiendo de la tolerancia y la respuesta del paciente. Sumado a esto, empiezan los movimientos activos libres, los cuales estarán limitados en su arco de movilidad a la aparición del dolor y debilidad; estos permitirán ganar arcos de movilidad articular y resistencia muscular (27).

Manejo del dolor con medios físicos

La aplicación de medios físicos en esta fase está mediada por la respuesta y la adaptación del paciente (21).

Ejercicios pendulares de Codman con resistencia

Se agrega una resistencia externa (pesas) fácilmente soportable y que no produzca dolor, de tal manera que permita una mejor decoaptación de la articulación glenohumeral y así potencializar a nivel local el proceso de remodelación y nutrición celular, dando pie a una mejor cicatrización; esto conlleva a mejorar las cualidades físicas de la cicatriz, que a su vez permite soportar mayor carga y al mismo tiempo permite un deslizamiento y rodamiento de las superficies articulares, una movilidad de las estructuras articulares (cápsula articular) y del líquido sinovial; estas movilizaciones permiten disminuir el dolor y mejorar las cualidades biomecánicas de la articulación (18).

Para realizar estos ejercicios, el individuo debe adoptar una postura de pie con el tronco inclinado a un ángulo de 90°, mientras que el brazo afectado pende hacia abajo en una posición que oscila entre los 60° y 90° de flexión. El movimiento pendular o balanceo del brazo, parte de un ligero movimiento del tronco hacia anterior y hacia posterior, y consecutivamente hacia los lados como lo indica la figura 9; el tiempo de intervención por sesión es definido por el fisioterapeuta según el avance tanto en fuerza, disminución del dolor y mayor arco de movilidad articular (18).

El movimiento pendular o balanceo del brazo, parte de un ligero movimiento del tronco hacia anterior y hacia posterior...

Figura 9. Ejercicios pendulares de Codman con resistencia

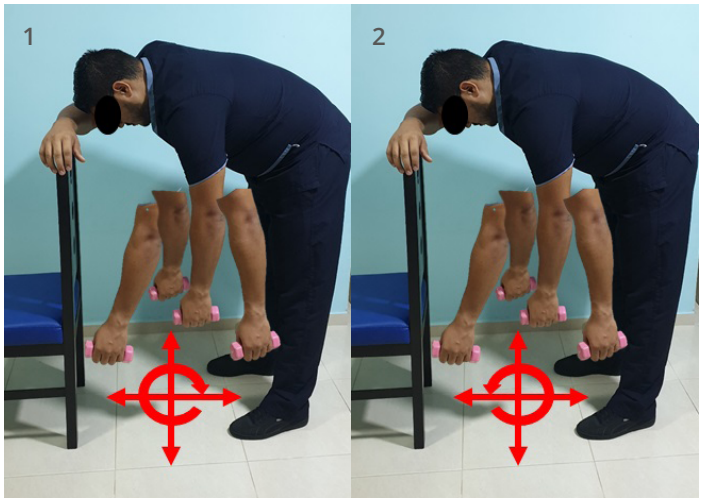

Fuente: elaboración propia.



Movilización autoasistida

Inicialmente se realizan en decúbito dorsal, a la semana siguiente en sedente e incluso en bipedestación, tal como lo indican las figuras 10 y 11, progresando de tal forma con los movimientos activos. Una vez inicien los movimientos activos, se debe analizar el control neuromuscular, que no haga compensaciones durante el movimiento de flexión; generalmente las compensaciones suelen observarse en la cintura escapular. Se recomienda hacer los ejercicios frente al espejo, para generar una conciencia del movimiento y de esta manera evitar las compensaciones (20) (7) (28).

Figura 10. Movilización autoasistida de flexión de hombro

Fuente: elaboración propia.

Figura 11. Movilización autoasistida (bastón) de abducción de hombro



Fuente: elaboración propia.



Ejercicios propioceptivos

En cadena cinética abierta, efectuando desde la posición de decúbito supino, se ejecutan mímicas con el miembro superior imitando el dibujo de figuras geométricas, también, se puede usar la ayuda de un bastón o tubo recto, que se debe sostener con el miembro superior contralateral y realizar una flexión de 90° de hombro, el bastón se debe tomar en posición neutra, seguido de la elevación hasta completar mínimo 120° de flexión de ambos miembros superiores, se puede referenciar de las figuras 12, 13, 14 (3) (28).

Figura 12. Ejercicio de propiocepción, movilización activa libre en figuras geométricas (cuadrado)

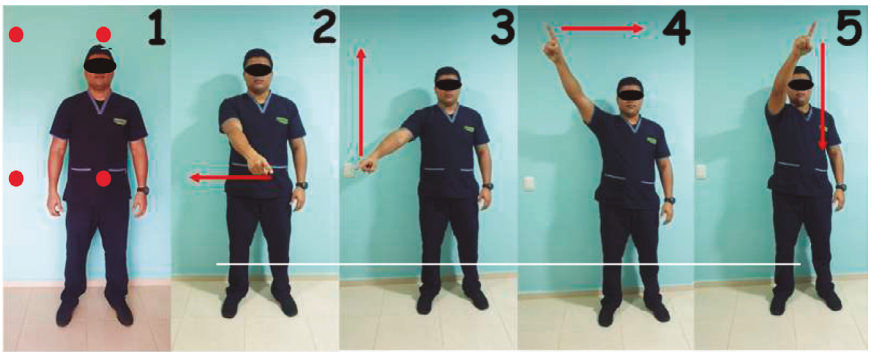

Fuente: elaboración propia.

Figura 13. Ejercicio de propiocepción movilización activa libre en figuras geométricas (triángulo)

Fuente: elaboración propia.

Figura 14. Movilización activa libre con bastón hacia flexión de hombro

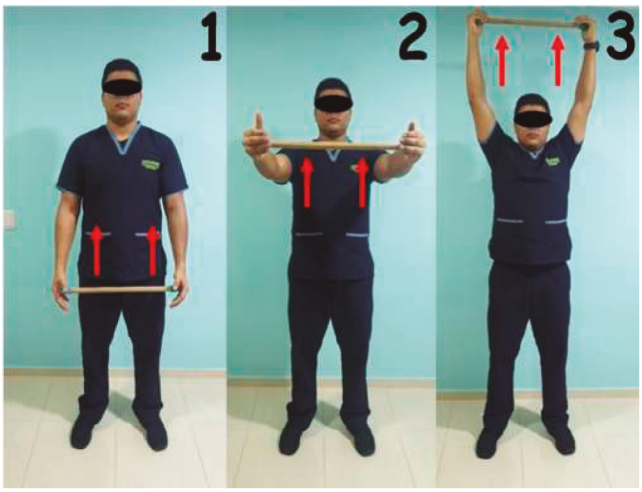

Fuente: elaboración propia.

Ejercicios isométricos submáximos

Se deben realizar en cadena cinética cerrada, la posición del brazo no debe estar por encima del hombro y el codo debe estar flexionado a 90° de manera progresiva. Los ejercicios isométricos permiten la interacción de fuerzas controladas sobre los tendones, sin generar ningún riesgo de lesión. Con banda elástica hacia la rotación interna y externa, tal como se indica en la figura 15 (16) (26).

Figura 15. Ejercicios isométricos submáximos de rotación interna y externa de hombro

Fuente: elaboración propia.



Cuarta fase (semana 14 a la 22)

Se denomina fase de fortalecimiento avanzado. El proceso de cicatrización del tejido lesionado se encuentra en una etapa madura, capaz de soportar cargas externas; por tal motivo, se debe tener en cuenta un rango de movimiento completo contra gravedad, una cinemática normal de la cintura escapular y una fuerza igual o mayor a 4- en la escala de la Medical Research Council (MRC), que indica una adecuada estabilidad escapular y un buen control neuromuscular, lo que permitirá cumplir con cualquier actividad propuesta por el fisioterapeuta de manera progresiva; se finaliza con ejercicios pliométricos y propioceptivos. Durante esta fase, el usuario utilizará bandas elásticas, mancuernas y pelotas con diversos pesos y tamaños sobre superficies inestables. Al finalizar, se permitirán actividades tales como deportes de contacto y la reintegración a las actividades tanto de la vida diaria como las laborales (21).

Fortalecimiento del manguito de los rotadores

Se debe comenzar con ejercicios de contracción isométrica submáxima, estos deben realizarse con el codo flexionado a 90° y el brazo en neutro, el individuo debe generar una fuerza hacia rotación externa e interna con la debida resistencia de la banda elástica, tal como se indica en la figura 15, sin hacer compensaciones con el tronco ni elevar el brazo. Esta progresión se extiende a lo largo de 2 semanas a medida que el usuario lo tolere (16).

Ejercicios de contracción isotónica

Con ayuda de una banda elástica o una mancuerna, se deben efectuar movimientos hacia la rotación interna y externa, pero aumentando progresivamente la abducción del hombro comenzando desde 20°, 45° hasta completar los 90°, como se indica en las figuras 16 y 17; se debe tener en cuenta la tolerancia del paciente (29).

Figura 16. Ejercicio activo resistido de rotadores internos y externos de hombro en abducción inferior a 45° en sedente.

Fuente: elaboración propia.

Figura 17. Ejercicio activo resistido de rotadores internos y externos de hombro en abducción superior a 45° desde posición sedente

Fuente: elaboración propia.

Ejercicios de brazo dinámico (remo en bipedestación)

Tienen como objetivo el fortalecimiento de los músculos escapulares, siendo estos fundamentales para el control neuromuscular del hombro, se presentan las figuras 18 y 19 como ejemplo; los principales músculos involucrados son serrato anterior, trapecio y romboides (26) (7) (30).

Figura 18. Ejercicio de fortalecimiento dinámico músculos escapulares en bipedestación

Fuente: elaboración propia.

Figura 19. Ejercicio de fortalecimiento dinámico de músculos escapulares en bipedestación remo

Fuente: elaboración propia.

Ejercicios específicos de miembros superiores

Incluyen los *push ups* o (lagartijas) de pie, apoyado en la pared y con una leve inclinación del cuerpo, después se busca generar mayor inclinación del usuario (30).

Figura 20. Ejercicios de fortalecimiento muscular *push ups* en bipedestación

Fuente: elaboración propia.



Ejercicios pliométricos de miembros superiores

Tienen como principal objetivo generar mayor sincronismo con movimientos más complejos, que permiten un mayor estrés mecánico sobre estructuras articulares (16).

Figura 21. Pliométricos de miembro superior

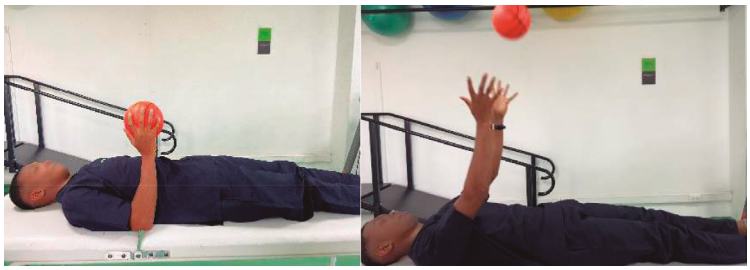

Fuente: elaboración propia.

Ejercicios propioceptivos de miembros superiores

Durante las sesiones se incluyen actividades que requieren el uso de pelotas, en las que es crucial que el individuo perfeccione su técnica. Se inicia con la simulación del movimiento de lanzar la pelota sin sostenerla, comenzando a una velocidad reducida que se incrementa gradualmente. Durante este proceso, se presta atención a corregir la postura y cualquier movimiento compensatorio. Finalmente, se debe seguir una progresión, pero lanzando realmente la pelota, tal como lo indican las figuras 22 y 23 (16).

Durante las sesiones se incluyen actividades que requieren el uso de pelotas, en las que es crucial que el individuo perfeccione su técnica.

Figura 22. Movilización activa libre gesto de lanzamiento de balón

Fuente: elaboración propia.

Figura 23. Movilización activa libre gesto técnico progresivo de lanzamiento de balón

Fuente: elaboración propia.

Recomendaciones

Criterio de progresión



Para evaluar la eficacia de la intervención terapéutica posterior a una cirugía del manguito rotador, se propone la escala Constant-Murley como criterio de progresión, la cual será aplicada por el fisioterapeuta, para observar objetivamente la evolución clínica y funcionalidad del individuo.

Es importante evaluar el proceso terapéutico y la funcionalidad del paciente continuamente, ya que por medio de ella se puede revisar la efectividad de las intervenciones. Por tal motivo, se propone la implementación de la escala Constant Murley, una herramienta altamente estudiada y aplicada en diversos estudios de hombro, tanto de manera pre como posquirúrgica, debido a que evalúa dolor, actividades de la vida diaria, funcionalidad y fuerza (31). Por esta razón, se recalca que esta escala solo debe ser aplicada cuando el paciente tolere los movimientos activos libres y resistidos que, de acuerdo con la propuesta de intervención, iniciará desde la tercera fase.

La escala Constant-Murley es una herramienta mixta, genérica, simple y fácil de interpretar, la cual contiene 4 parámetros, 2 subjetivos (dolor y nivel funcional) y 2 objetivos (rango de movimiento y fuerza muscular), a su vez, combina cuestionarios y diversas medidas sobre las alteraciones que limitan la funcionalidad del hombro. Esta escala tiene gran validez y es recomendada por la Sociedad Europea de Cirugía de Hombro y Codo (27).

La escala Constant-Murley es una herramienta mixta, genérica, simple y fácil de interpretar, la cual contiene 4 parámetros, 2 subjetivos...

La calificación máxima alcanzable es de 100 puntos, con rangos de excelencia de 90 a 100, buen desempeño de 80 a 89, nivel medio de 70 a 79, y rendimiento pobre por debajo de 70. El sistema de puntuación de la escala Constant-Murley ha sido aplicada en diversos estudios, tanto de revisión como

de casos aleatorizados, los cuales dejan en evidencia su pertinencia en intervenciones como artroplastia de hombro, reparación del manguito rotador, capsulitis adhesiva y fracturas del húmero proximal (27).

Por otro lado, se recomienda iniciar rehabilitación preoperatoria durante 6 semanas, en la que se incluyan ejercicios de estabilización escapular y de tronco, movilidad de la columna cervical, codo, muñeca y mano, y educación sobre analgésicos, con una frecuencia de 3 veces al día (una vez por la mañana, una vez por la tarde y una vez por la noche), 10 repeticiones por cada ejercicio, o según la tolerancia al dolor. En caso de dolor durante o después de los ejercicios, se recomienda la aplicación de crioterapia local durante 20 minutos (32).

Plan casero

Durante todo este proceso es importante que haya una adecuada adherencia y disposición por parte del usuario, para garantizar una recuperación exitosa; además, es necesario el compromiso del usuario para implementar un plan casero, debido que las actividades que se plantean contribuyen a los resultados que se espera alcanzar en el proceso de rehabilitación.

Conclusión

La elaboración de esta propuesta metodológica sobre el manejo fisioterapéutico, basado en evidencia para el tratamiento de pacientes intervenidos quirúrgicamente del manguito rotador, ha sido fundamental para proporcionar un marco claro y comprensible sobre las diferentes fases de recuperación y los cuidados necesarios en cada etapa. A lo largo de este documento se destacó la importancia de la fisioterapia en el proceso de rehabilitación, resaltando su capacidad para mejorar la funcionalidad del hombro, reducir el dolor y optimizar los resultados a largo plazo para los usuarios.

Las prácticas propuestas en cada fase se determinan mediante la revisión de la literatura, que proporciona estrategias de intervención que incluyen protocolos de tratamiento con ejercicios terapéuticos específicos, destacando la importancia de la atención personalizada, adaptada a las necesidades específicas de cada paciente y teniendo en cuenta factores como las características específicas del procedimiento quirúrgico y las fases de cicatrización en las que se encuentra.

Por último, se ha enfatizado sobre la importancia de la colaboración estrecha entre el fisioterapeuta, el usuario y el equipo médico para garantizar una recuperación exitosa y duradera. Este enfoque multidisciplinario permite una atención integral y personalizada que tiene como objetivo principal mejorar la funcionalidad del usuario y su calidad de vida.

Referencias

1. Chang LR, Anand P, Varacallo M. Anatomy, Shoulder and Upper Limb, Glenohumeral Joint. [Actualizado 2023 Ago 8]. En: StatPearls [Internet]. Treasure Island (FL): Publicación de StatPearls; 2024 Ene-. Disponible en: https://www.ncbi.nlm.nih.gov/books/NBK537018/

2. McCausland C, Sawyer E, Eovaldi BJ, et al. Anatomy, Shoulder and Upper Limb, Shoulder Muscles. [Actualizado 2023 Ago 8]. En: StatPearls [Internet]. Treasure Island (FL): Publicación de StatPearls; 2024 Ene-. Disponible en: https://www.ncbi.nlm.nih.gov/books/NBK534836/

3. Cowan PT, Mudreac A, Varacallo M. Anatomy, Back, Scapula. [Actualizado 2023 Ago 8]. En: StatPearls [Internet]. Treasure Island (FL): Publicación de StatPearls; 2024 Ene-. Disponible en: https://www.ncbi.nlm.nih.gov/books/NBK531475/

4. Hodgetts, C.J., Leboeuf-Yde, C., Beynon, A. et al. Shoulder Pain Prevalence by Age and within Occupational Groups: A Systematic Review. Arch Physiother 11, 24 (2021). https://doi.org/10.1186/s40945-021-00119-w

5. Lucas J, van Doorn P, Hegedus E, Lewis J, van der Windt D. A Systematic Review of the Global Prevalence and Incidence of Shoulder Pain. BMC Musculoskelet Disord. 2022 Dic 8;23(1):1073. doi: 10.1186/s12891-022-05973-8. PMID: 36476476; PMCID: PMC9730650.

6. Ponce Bravo G. Caracterización de la enfermedad laboral. Director de la Cámara de Riesgos Laborales de Fasecolda. Revista Fasecolda 2022: 36-43.

7. Romero M. Rehabilitación en hombro doloroso. Rev Par Reum [Internet]. 2017;3(2):60-4. Disponible en: http://www.revista.spr.org.py/index.php/spr/article/view/78/177

8. Rincón-Hurtado ÁM, Rocha-Buelvas A, López-Cardona A, Martínez JW. Health-Related Quality of Life of Patients with Rotator Cuff Injuries, Coffee Triangle, Colombia, 2013. Rev Bras Ortop [Internet]. 2018;53(3):364–72. Disponible en: https://doi.org/10.1016/j.rbo.2017.05.020

9. Rehabilitador T, Roque G, Díez J, Alamillo S, Luis J, Moreno G, et al. Guía para el abordaje del hombro doloroso. [Internet]. 2017. 63 p. Disponible en: http://guiasdnl.com/hombro/tratamiento-rehabilitador-manguito-rotadores/downloads/Tratamiento-Rehabilitador-Cirugia-Artroscopica-Manguito-Rotadores.pdf

10. Moratto I, Cossio F, Rosero M, Bustamante G. Ley 528 de 1999. D Of [Internet]. 1999;1999(43):1-11. Disponible en: http://www.mineducacion.gov.co/1621/articles-105013_archivo_pdf.pdf

11. Enríquez-Mendoza Y. Movilización temprana en adulto mayor con desgarro masivo del manguito rotador y diabetes tipo 2. CASUS Rev Investig y Casos en Salud. 2019;4(1):37-44.

12. Kudshiya Khan, Guisia Khan, Aafreen, Asad Jamal Ansari, Ebadurrahman, Abdur Raheem Khan. Management of Rotator Cuff Injury with Physiotherapy in Pre- and Post-surgery: An Overview. International J Orthop Nurs. 2023; 1(1): 6-12p.

13. American Physical Therapy Association. APTA Guide to Physical Therapist Practice 4.0. Publicado en 2023. Accedido el 13 de abril de 2024. Disponible en: https://guide.apta.org

14. Sgroi TA, Cilenti M. Rotator Cuff Repair: Post-Operative Rehabilitation Concepts. Curr Rev Musculoskelet Med. 2018 Mar;11(1):86-91. doi: 10.1007/s12178-018-9462-7. PMID: 29399735; PMCID: PMC5825343.

15. Jason E. Hsu Steven B. Lippitt, Frederick A. Matsen III AOG. Rockwood and Matsen's The Shoulder, 5th Edition. Rockwood and Matsen's The Shoulder, 5th Edition. 2016. 651-719 p.

16. Roy J-S, Desmeules F. Rehabilitación después de una reparación quirúrgica del manguito de los rotadores del hombro. EMC - Kinesiterapia - Med Física. 2017;38(2):1-10.

17. Serra MR, Díaz J, De Sande Carril ML. Fisioterapia en traumatología, ortopedia y reumatología. 2a ed. Vol. 1. Barcelona: Masson; 2003. 402 p.

18. Suarez Sanabria N, Osorio Patiño A. Biomecánica del hombro y bases fisiológicas de los ejercicios de Codman. Rev CES Med. 2013;27(2):205-17.

19. Muniesa-Herrero MP, Torres-Campos A, Urgel-Granados A, Blanco-Llorca JA, Floría-Arnal LJ, Roncal-Boj JC, et al. Comparison of Functional Results of Two Fixation Systems Using Single-Row Suturing of Rotator Cuff. Rev Esp Cir Ortop Traumatol [Internet]. 2018;62(3):178-84. Disponible en: https://doi.org/10.1016/j.recot.2017.12.002

20. Gallart-Úbeda V, Real-Collado C, Elía-Martínez I, Iñigo-Huarte V. Hombro doloroso: hemangioma en el músculo subescapular. Rehabilitación. 2016;50(4):263-6.

21. Martínez Rico S. Efectividad de un programa de fisioterapia precoz autogestionado por el paciente tras cirugía artroscópica para inestabilidad de hombro. Univ Alicant. 2018;15(1):1-156.

22. Uchida R, Hombu A, Ishida Y, Nagasawa M, Chosa E. Investigation of Cryotherapy For Pain Relief After Arthroscopic Shoulder Surgery. J Orthop Surg Res. 2022 Dec 20;17(1):553. doi: 10.1186/s13018-022-03404-x. PMID: 36536379; PMCID: PMC9764510.

23. Jung, C., Tepohl, L., Tholen, R. et al. Rehabilitation Following Rotator Cuff Repair. Obere Extremität 13, 45-61 (2018). https://doi.org/10.1007/s11678-018-0448-2

24. Chang, W.K., Lee, J.I., Hwang, J.H. et al. Post-operative Rehabilitation Using a Digital Healthcare System in Patients who had Undergone Rotator Cuff Repair: Protocol for a Single-Center Randomized Controlled Trial. Trials 23, 667 (2022). https://doi.org/10.1186/s13063-022-06648-4.

25. Barra-López ME, Castillo-Tomás S, González-Rueda V, Villar-Mateo E, Domene-Guinart N, López-de-Celis C. Efectividad del masaje funcional en el síndrome de impingement subacromial. Fisioterapia [Internet]. 2015;37(2):75-82. Disponible en: http://dx.doi.org/10.1016/j.ft.2014.05.002

26. Carmona CJR, Koulaimah N. Rehabilitación tras reparación del manguito rotador. Espases. 2017;21(1):1-30.

27. Malavolta EA, Assunção JH, Gracitelli MEC, Simões PAA, Shido DK, Ferreira Neto AA. Correlation between the UCLA and Constant Murley Scores in Rotator Cuff Repairs and Proximal Humeral Fractures Osteosynthesis. Rev Bras Ortop. 2018;53(4):441-7.

28. Oyarzún DR, Quintanilla FA, Espinoza HG, Huerta CO, Fritz Y, Poblete LA. Terapia de juicio de lateralidad e imaginería de movimiento y ejercicios de activación muscular selectiva glenohumerales en sujetos con ruptura masiva del manguito rotador: Serie de casos. Rev la Soc Esp del Dolor. 2018;25(4):197-206.

29. La S, Del E. Impingement subacromial: efectos inmediatos de la técnica de Thrust en la 1.a costilla. Eur J Osteopat. 2016;11(3):90-105.

30. De la Rosa-Morillo F, Galloza-Otero JC, Micheo W. Shoulder Pain Rehabilitation in Young Athletes. Rehabilitación [Internet]. 2019;53(2):85-92. Disponible en: https://doi.org/10.1016/j.rh.2018.10.005

31. Lopiz Y, Garríguez-Pérez D, Scarano-Pereira JP, Fuentes Ferrer ME, Arvinius C, Ponz V, García-Fernández C, Marco F. The Spanish version of the Constant-Murley Shoulder Score: Translation, Cultural Adaptation, and Validity. J Shoulder Elbow Surg. 2023 Jul;32(7):1348-1356. doi:10.1016/j.jse.2023.01.032. Epub 2023 Mar 2. PMID: 36870524.

32. de Almeida LL, Mendes Júnior AF, Neto JDM, Simoni LF, Lopes KHS, Guimarães PC, Valério BIO, Sciascia A. Pre-Operative Scapular Rehabilitation for Arthroscopic Repair of Traumatic Rotator Cuff Tear: Results of a Randomized Clinical Trial. Int J Sports Phys Ther. 2021 Feb 1;16(1):216-226. doi: 10.26603/001c.18654. PMID: 35656411; PMCID: PMC9135471.