

DOCUMENTOS DE
TRABAJO AREANDINA
ISSN: 2665-4644

Facultad de Ciencias de la
Salud y del Deporte
Seccional Bogotá



DIVULGACIÓN

NUEVOS HALLAZGOS DE ABERRACIONES CORNEALES POR CIRUGÍA REFRACTIVA LÁSER Y DE CATARATA

Laura Vargas, Miyaniliseh Fernández, Norby Sabogal, Angie Tovar

Las series de documentos de trabajo de la Fundación Universitaria del Área Andina se crearon para divulgar procesos académicos e investigativos en curso, pero que no implican un resultado final. Se plantean como una línea rápida de publicación que permite reportar avances de conocimiento generados por la comunidad de la institución.



NUEVOS HALLAZGOS DE ABERRACIONES CORNEALES POR CIRUGÍA REFRACTIVA LÁSER Y DE CATARATA

Laura Vargas

Miyaniliseth Fernández

Norby Sabogal

Angie Tovar

Fundación Universitaria del Área Andina,
Facultad de Ciencias de la Salud y del Deporte

Cómo citar este documento:

Vargas, L., Fernández, M., Sabogal, N. y Tovar A. (2021). Nuevos hallazgos de aberraciones corneales por cirugía refractiva láser y de catarata. *Documentos de Trabajo Areandina (1)*. Fundación Universitaria del Área Andina. Doi: <https://doi.org/10.33132/26654644.1890>

Resumen

En esta revisión de artículos se estudiaron los diferentes tipos de aberraciones causadas por cirugías con *lasik*, *lasek*, *smile* y de catarata que produjeron cambios en las propiedades del ojo, generando aberraciones corneales. Estos estudios tuvieron una duración aproximadamente en un periodo de cuatro años, los cuales se categorizaron según el tipo de aberración corneal. Según Badescu, las aberraciones ópticas conducen a defectos en la formación de imágenes en la óptica; la imagen obtenida es imperfecta y, es así que, disminuye la calidad de la visión. Cuando un sistema óptico no es perfecto, como ocurre con el ojo, los rayos de luz que pasan a través del sistema producen aberraciones ópticas. Por lo anterior, como resultado posquirúrgico de cirugías *lasik*, *lasek*, *smile* y de catarata, se generaron aberraciones corneales.

Palabras clave:

aberración corneal, catarata, cirugía, córnea, *lasik*, *lasek*.

Introducción

En el presente artículo hablaremos acerca de nuevos hallazgos en alteraciones corneales que dejan algunas de las cirugías refractivas o de catarata. Según Rosas [1]:


Las aberraciones ópticas son imperfecciones de un sistema óptico que producen imágenes defectuosas e impiden reproducir una copia clara y exacta del objeto de fijación. Cuando se analiza, por ejemplo, un ojo con cualquier defecto refractivo se encuentra que los haces salientes de luz pierden su paralelismo y algunos de ellos se adelantan o se atrasan con respecto al plano de referencia. Esto es una aberración óptica o deformidad en el frente de onda.

Entre tanto, la aberración de onda es la diferencia de camino óptico entre un frente onda perfecta (esférico) y los frentes de onda reales para cada punto de la pupila, es decir, la diferencia

entre el frente de onda suele representar como un mapa bidimensional de niveles de gris o de color en el que cada nivel representa la cantidad de aberraciones de onda expresada en micrómetros o en número de longitudes de onda (figura 1). Esta función, asigna a cada punto del plano de la pupila de salida, el valor de la diferencia de camino óptico sobre el rayo procedente de este punto entre el frente de onda real y el de referencia, formando así la aberración óptica.

En el mapa bidimensional se visualizan los 14 primeros polinomios de Zernike en escala de grises (color claro para adelanto de fase y oscuro para retraso de fase). Cada fila corresponde a un orden radial “ n ” y cada columna a una frecuencia angular “ m ”. Los medios refringentes que atraviesa la luz para llegar a la retina están conformados por dos lentes, la córnea y el cristalino, también tiene un líquido, el humor acuoso y un gel, el humor vítreo, todos ellos influyen en la producción de las aberraciones ópticas, que generalmente provienen de dos elementos: la córnea y el cristalino. Las aberraciones ópticas monocromáticas son las encargadas de deformar y desenfocar la imagen. La presencia de estas se produce con una longitud de onda específica de la luz visible y solo puede demostrarse cuando se ha eliminado la aberración.

FIGURA 1.
ABERRACIONES DE ONDA

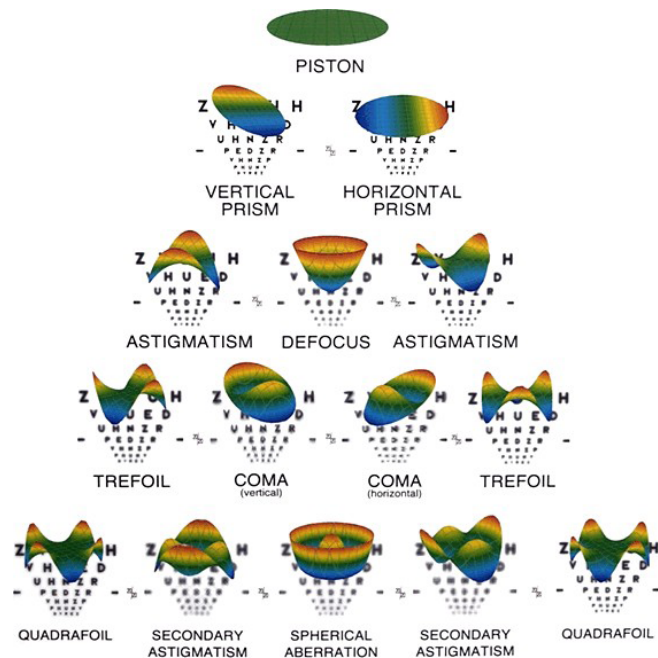


Desarrollo de tema

La córnea es la estructura más poderosa a nivel refractivo del ojo humano, el poder refractivo oscila entre las 42 y 45 dioptrías. Según diferentes investigaciones, es una estructura transparente, avascular que permite el paso de la luz desde el exterior al interior del ojo. Las aberraciones ópticas pueden producirse en la córnea o en el cristalino, lo que puede provocar que las personas tengan una mala visión, producida por cirugías *lasek*, *lasik*, *smile* o de catarata según sea el caso.

FIGURA 2.

ABERRACIONES CORNEALES



La topografía es importante realizarla antes de realizar una cirugía, mediante esta se pueden determinar las aberraciones ópticas corneales que constituyen el 80% del total de las aberraciones oculares.

Dependiendo del nivel de aberraciones ópticas la calidad de la imagen puede variar considerablemente; por ello, para ilustrar su efecto y consecuentemente, la eficacia visual de un ojo se

deduce que estas imperfecciones interactúan de manera tanto positiva como negativamente en la formación de la imagen retiniana final.

La calidad de visión de un ojo con aberración esférica depende de la iluminación de su alrededor y del tamaño de la pupila. Los pacientes experimentan reducción en el detalle y la forma del objeto en condiciones de baja luminosidad, como cuando se conduce de noche o cuando se está en salas de cine.

Por otra parte, la cirugía refractiva con *lasik* puede aumentar estas aberraciones afectando la visión más que todo para pupilas grandes.



Según estudios realizados en los que se evalúa y se compara las aberraciones corneales en el antes y el después de las cirugías *lasik*, *lasek* y de catarata nos arrojó que: estas aberraciones pueden ser de alto o bajo orden como una aberración de esfericidad que es de alto orden en la que algunas veces va aumentando después de *myopic lasik* y ablación de superficie.

Se utilizaron cirugías de *lasik*, donde se evaluaron en cuatro años, ciento treinta y cuatro ojos de 67 pacientes con miopía que generaron aberraciones [3].

En otro estudio con *lasik* se evaluaron 18 ojos de 18 pacientes después de la cirugía presentaron una córnea irregular, que al utilizar sus lentes de contacto y anteojos manifestó una mala calidad visual de esta manera se colocaron lentes de contacto con diseño de geometría multi esférica donde se obtuvo una buena calidad óptica. *Lasek (keratomileusis in situ)*, se evaluaron 18 ojos de 18 pacientes después de la cirugía manifestaron tener problemas al utilizar lentes de contacto y anteojos y en un año todos los pacientes indicaron tener buenos resultados, donde ya no presentaban molestias [4]. *Lasek* y *smile*, se realizó la extracción de lenticulares para la corrección de la miopía, en el cual se compararon 24 ojos de 24 pacientes para LASEK y 26 ojos de 26 pacientes para SMILE pasado un año después de las cirugías se evaluaron las aberraciones en donde se observó un incremento de aberraciones de orden superior (HOA) [5, 7].



Femto-lasik y queratectomía fotorrefractiva con mitomicina-C (PRK- MMC), se evaluaron 60 ojos de 30 pacientes en los dos grupos, en 18 meses los resultados fueron satisfactorios donde no se presentaron diferencia de refracción [6].

En la búsqueda también se encontró otros estudios sobre aberraciones corneales relacionados con catarata después de la cirugía en los cuales se mencionaremos a continuación: Un estudio realizado en dos grupos en los que se evaluó las aberraciones pre y postoperatorias iniciando un día, tres días, dos semanas, un mes y dos meses, un grupo de ellos se evaluó 36 ojos derechos, que se sometieron a incisión corneal a las nueve horas e incisión paracentesis a las tres horas, el otro grupo se evaluaron 30 ojos izquierdos a los cuales se les incisión corneal a las tres horas e incisión paracentesis a las seis horas. Después de la evaluación de los dos grupos se compararon los cambios en el que las aberraciones en la superficie anterior fueron menos afectadas que las de la superficie posterior, sin afectar la calidad visual [8].

En la revisión de diversas fuentes bibliográficas, se evalúa la calidad óptica de la córnea después de una cirugía de catarata llamada microincisión (MICS) y la de incisión pequeña (SICS) se midió preoperatorio y tres a seis meses de la operación, en la que se midió la aberración corneal anterior. En consecuencia, los resultados fueron:

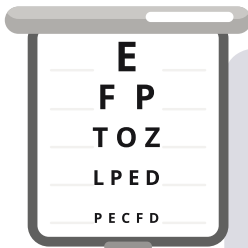
MICS 36 ojos (1,5 mm) que de estos dos de *zernike* (trébol y tetrafoil) presentaron aberraciones corneales [9].

SICS: 38 ojos de los cuales (3,0 mm) se presentó cambios en trébol y tetrafoil, presentaron mayores cambios en el astigmatismo oblicuos que el MICS.

Por su parte, la MICS tenía mejores resultados que SICS para minimizar los efectos de tamaño de incisión de la calidad óptica de la córnea [10].

Además, pacientes con cirugías de catarata con incisión superiores de 2,8 mm se realizó estudios a 28 ojos de 28 pacientes

donde los perfiles corneales fueron evaluados usando un sistema *scheimpflug* (Pentacam HR). En la evaluación postoperatoria de un mes, se observaron cambios significativos en aberraciones corneales de orden superior (HOCA), astigmatismo y trébol, pero las diferencias de la córnea y las aberraciones esféricas no fueron relevantes. A los tres meses se presentaron cambios en aberraciones totales de la córnea (TCA) aberraciones corneales de orden superior (HOCA). No hay relaciones entre la histéresis corneal preoperatoria y la córnea factor de resistencia y astigmatismo inducido quirúrgicamente (SIA) postoperatoria y HOCA, además de una correlación positiva entre la incidencia postoperatoria de tres meses de histéresis corneal y la aberración esférica [11].



Se realizó un estudio comparativo en pacientes con catarata en el cual se dividieron dos grupos de pacientes para cirugía (Grupo 1, 37 ojos) con lámina metálica (Grupo 2, 33 ojos) con hoja de diamante para crear una incisión de 2,8 mm, se realizaron las comparaciones usando PTU de RTVue-100 de Fourier en el que se evaluaron en un día, una semana y pasado un mes, ambos grupos tuvieron una buena cicatrización y buenos resultados. No hubo diferencias significativas entre los grupos en SIA o cambios en aberraciones [12].

Además, en este estudio se evaluaron tres tipos de incisiones para aberraciones corneales de orden superior (HOA) en pacientes con catarata sin complicaciones. Las incisiones fueron: 1,4 mm con facoemulsificación biaxial de microincisión en (25 ojos); 1,8 mm con facoemulsificación coaxial en (27 ojos) y 2,2 mm con facoemulsificación coaxial en (62 ojos), que se sometieron a los pacientes a facoemulsificación con implantación de lentes de contacto, las evaluaciones de la aerometría luego de un mes obtuvieron resultados en los cuales se notó que en incisiones de 2,2 mm y 1,4 mm tienen mayor probabilidad en tener HOA corneales que las de 1,8 mm [13].

En el estudio dos grupos uno manual y otro de cirugía de catarata asistida por láser femtosegundo de 20 ojos de 20 pa-

cientes con incisiones corneales de 2,8 mm, se realizaron topografías corneales y aberraciones preoperatoriamente y posoperatoriamente. A los tres meses no se observaron diferencias significativas respecto a los dos grupos, solo se evidenció una diferencia en la desviación del eje, fue menor en el grupo femtosegundo en comparación con el grupo manual [14].



Se comparó en cirugía de catarata de 80 ojos de 80 pacientes antes y después de la cirugía uno, tres, seis y doce meses. Los resultados después de la lente intraocular o las incisiones relajantes corneales periféricas, para astigmatismo queratométrico (KA) entre 0,75 y 2,50 D.



Se realizaron los resultados, pero no hubo muchas diferencias entre: sin corregir (UCDVA), corrección de la distancia agudeza visual (BCDVA) y agudeza visual cercana no corregido (UD-CVA). A los 12 meses 61 % frente a 53 % presentaron (UDCVA) de 20/25, 100 % vs 76 % ganaron >1 línea.

En el grupo que utilizaron las incisiones relajantes corneales el astigmatismo queratométrico disminuyó, después a los 12 meses hubo cambios de inclinación corneal. Los pacientes con la lente intraocular lio tuvieron mejor resultado y su astigmatismo disminuyó [15].

En otro estudio de catarata se evaluaron 21 ojos de 18 pacientes con edades comprendidas entre 44 y 89 años en el que se midió las aberraciones que fueron con sirius en 5 ojos con incisiones pareadas de (3 mm) y en 16 ojos una incisión corneal de (2,2 mm). Luego de estas se manifestaron aberraciones corneales debido a las incisiones; sin embargo, no afectaron de cierta manera la calidad óptica de la superficie corneal [16].

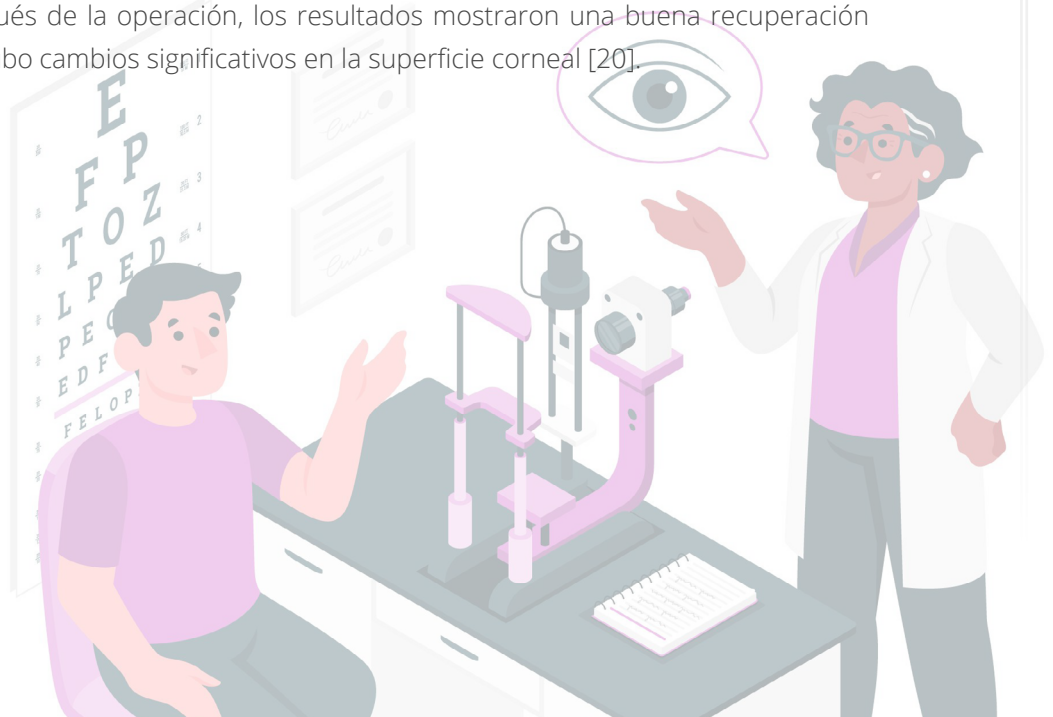Además, se realizó un estudio de cirugía de catarata con láser Femtosecond donde se evaluaron 20 ojos los cuales fueron sometidos a una incisión de 2,2 mm, pasado un mes luego de la cirugía los pacientes no presentaron aberraciones corneales de orden superior (HOA) y se obtuvo una buena calidad visual [17].

En un estudio observacional en el que se evaluaron 30 ojos de pacientes con una edad promedio de 65 años, operados de catarata por facoemulsificación y blumenthal se compararon los datos preoperatorios y postoperatorios durante cuatro meses, en el que ambos grupos tuvieron una buena recuperación y las aberraciones corneales disminuyeron en ambas cirugías [18].

En otro estudio se seleccionaron 21 ojos de 18 pacientes con edades comprendidas entre 44 y 89 años. Las aberraciones fueron medidas mediante el topógrafo corneal sirius en cinco ojos con incisiones pareadas (3 mm) y en 16 ojos con una incisión corneal (2,2 mm). Se obtuvieron datos de topografía, RMS y coeficientes de zernike hasta 4° orden, una semana antes y tres a cuatro semanas tras la cirugía para un diámetro pupilar de 6 mm.

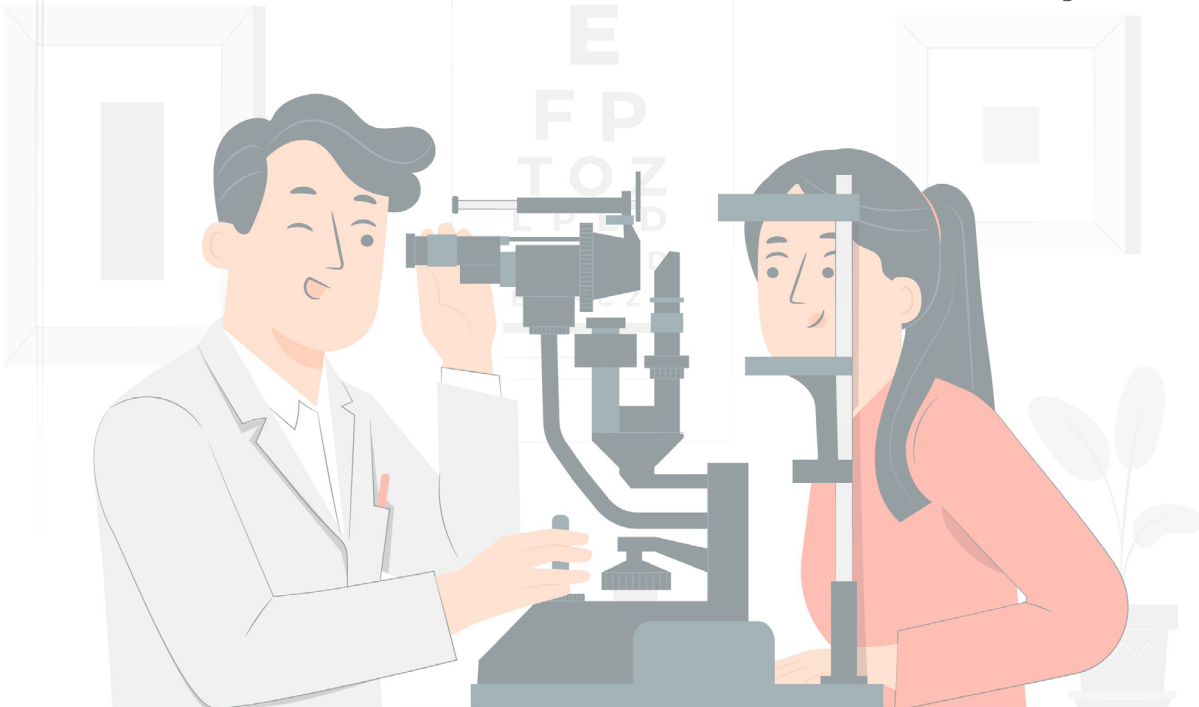
Estos dos tipos de incisiones, aunque inducen cambios después de la cirugía de catarata en aberraciones corneales como trébol, coma, astigmatismo, tetrafoil, astigmatismo secundario y aberración esférica, no deteriora de manera significativa la calidad óptica de la superficie corneal [19].

En este estudio se evaluaron 20 ojos de 20 pacientes en el que se realizaron incisiones *femtoseconds* asistida por láser y las incisiones corneales claras manuales y su efecto en el astigmatismo inducido quirúrgicamente (SIA), las aberraciones corneales de orden superior (HOAS) y cirugía de catarata asistida por láser *femtoseconds* con túnel corneal claro biplanar de 2,8 mm por un láser de femtosegundo (LenSx, Alcon Laboratories, Inc., aliso viejo, CA) se obtuvieron lecturas de topografía corneal y aberraciones de frente de onda corneal (diámetro: 9,0 mm) utilizando una cámara *scheimpflug* (Pentacam HR, *oculus optikgerate, wetzlar*, Alemania) preoperatoriamente y tres meses después de la operación, los resultados mostraron una buena recuperación donde no hubo cambios significativos en la superficie corneal [20].



En un estudio se realizó una observación analítica y longitudinal de pacientes con diagnóstico de ectasias corneales luego de ser tratados con anillos estromales, se observaron 39 ojos de 26 pacientes, edad media de 31-38 años, 17 varones y nueve mujeres antes de la cirugía se evidencian en pacientes femeninas una con queratocono y la otra con degeneración marginal ambas con antecedentes de cirugía *lasik*. Se evidencia una aberración de alto orden en el peor ojo siendo que la que más afecta a las ectasias corneales el coma. En conclusión, en estudios anteriores verifican que las aberraciones corneales de alto orden se dan en pacientes con queratocono y ectasias corneales seguido de los procedimientos quirúrgicos es de gran importancia realizar la aplicación de los frentes de ondas ante y después de cada procedimiento [21].

En una investigación que se llevó a cabo en la Universidad de la Salle se realizó una revisión sistemática de lectura, en el que los resultados y las conclusiones según los artículos revisados demostraron que la asfericidad corneal se ve afectada por las cirugías refractivas *lasik* o *lasek*. Estudios basados en la topografía corneal han mostrado que, aunque las ametropías son generalmente corregidas con éxito, la cirugía refractiva puede aumentar la cantidad de aberraciones corneales de alto orden especialmente la aberración esférica total y este aumento está relacionado a la cantidad de defecto esférico corregido [22].



Método

A partir de la búsqueda y la revisión de 75 artículos en bases de datos como: Scopus, Pubmed, Scielo, Universidad de la Salle, y realizando una respectiva lectura de los mismos se filtraron aquellos documentos relacionados con aberraciones corneales después de cirugía *lasik*, *lasek* y *smile*. Obteniendo un total de 20 para la elaboración de nuestro artículo de revisión.

Se realizó un estudio, comparativo y observacional en el que hubo un seguimiento en cierto tiempo, frente a las cirugías de las aberraciones corneales de individuos que presentaban algún defecto refractivo o de catarata.

En la revisión de los artículos podemos ver resultados preoperatorios y posoperatorios de pacientes sometidos a cirugía refractiva en pacientes con miopías altas revisando los estudios en un determinado periodo para cada estudio.



Conclusión

En las evaluaciones posquirúrgicas de *lasik*, *lasek* y *smile* se presentaron buenos resultados referenciados por la comodidad de los pacientes, la satisfacción de las actividades diarias, por los resultados de los exámenes de topografía corneal, tecnología de frente de onda y por la estabilización estructural, lo cual nos muestra que es un buen procedimiento a la hora de realizar cirugía refractiva en miopías altas.

Por otro lado, en las cirugías de catarata no todos los casos tenían resultados óptimos ya que los pacientes con incisiones corneales altas podrían padecer de un astigmatismo, cuando la persona es mayor de 50 años la probabilidad es más alta ya que su elasticidad corneal es menor.

Referencias

1. Rosas, A. Una aproximación a la tecnología de frentes de onda bases de aberrometría (1, 2 y 3 parte). Sociedad Colombiana de Oftalmología, 2005; 38:69-105.
2. Liu TX. CT. Cuatro años de seguimiento de las aberraciones corneales y las funciones visuales de los pacientes miopes después de láser in situ keratomileusis. Scopus, Jun 2015; 4.
3. E. EFM. La calidad visual post-LASIK con una lente de contacto corneoescleral para tratar las córneas irregulares. Scopus, 2017; 4.
4. Zhu XZ. Comparación de la calidad visual postoperatoria después de SMILE y LASEK para miopía alta. Scopus, Ago 2017; 3.
5. Hashemi HG. Femtosecond LASIK asistida por láser versus PRK para miopía alta: comparación de la agudeza visual y la calidad de 18 meses. Scopus, Agos 2017; 4.
6. Departamento de Oftalmología. Comparación de la calidad visual postoperatoria después de SMILE y LASEK miopía alta. Scopus, Ago 2017; 4.
7. Vidal Olarte R. Entendiendo e interpretando las aberraciones ópticas. Ciencia y Tecnología para la Salud Visual y Ocular, Ene 2011; 9(2):105-122. <https://ciencia.lasalle.edu.co/cgi/viewcontent.cgi?article=1025&context=svo>
8. MD, P. D. Alteraciones de las aberraciones corneales de orden superior después de la cirugía de cataratas. Pubmed, Oct 2014; 4.
9. Escuela de Optometría y Oftalmología. Cambios en las aberraciones de frente de onda corneal en microincisión y cirugía de catarata de incisión pequeña. Pubmed, Dic 2008; 4.
10. Departamento de Oftalmología. Efecto de las propiedades biomecánicas de la córnea sobre el astigmatismo inducido quirúrgicamente y las aberraciones de orden superior después de la cirugía de catarata. Pubmed, Nov 2016; 4.
11. Lee HKI. Evaluación por tomografía de coherencia óptica en el Fourier de la estructura clara de la incisión corneal según el material de la cuchilla. Scopus, Oct 2014; 3.
12. Von Sonnleithner CP. Derivaciones corneales de orden superior después de la facoemulsificación: una comparación de 3 diferentes tamaños de incisión. Scopus, Jul 2017; 4.

13. Nagy ZZ, DA. Home idiomas a Epistemonikos búsqueda avanzada evaluación de femtosecond láser asistida y manual claro córnea incisiones y su efecto sobre astigmatismo inducido quirúrgicamente y de mayor orden de aberraciones. Pubmed, Ago 2014; 5.
14. Nanavaty MB. Lentes intraoculares tóricos versus incisiones corneales periféricas relajantes para el astigmatismo entre 0.75 y 2,50 D durante la cirugía de catarata. Scopus, Ago 2017; 4.
15. Queiruga JA. Influencia de las incisiones de la cirugía de catarata en las aberraciones corneales. Academic Search Premier, 2015; 4.
16. Alió JA. Morfología de la incisión de la catarata del láser del Femtosecond y análisis de la aberración corneal del orden más alto. 2013;590-595.
17. Cartayal MB, Silvall JR, Cunill III LC, Vásquez GF, González CP. Posterior aberration comparative study after cataract surgery in the "Ramón Pando Ferrer" Ocular Microsurgery center. Rev Cubana Oftalmol, Jun 2011; 24.
18. Queiruga J, Gargallo A, Arines J, González F. Influencia de las incisiones de la cirugía de catarata en las aberraciones corneales. Óptica Pura y Aplicada, 2015; 48(1): 19-30.
19. Nagy Z, Dunai A, Kránitz K, Ildikó Tackács A, László Sándor G, Hécz R, Knorz M. Evaluation of femtosecond laser-assisted and manual clear corneal incisions and their effect on surgically induced astigmatism and higher-order aberrations. J Refract Surg, Ago 2014; 30(8):522-525. <https://doi.org/10.3928/1081597x-20140711-04>
20. Vidal Olarte R. Variaciones en el grado de aberraciones ópticas corneales de alto orden en pacientes diagnosticados con ectasias corneales implantados con anillos intraestromales. Jun 2012.
21. Sánchez C, Mayorga M. Variación de la asfericidad corneal en pacientes miopes sometidos a cirugía refractiva lasik (laser assisted in situ keratomileusis) o lasek (laser assisted subepithelial keratomileusis). Ciencia y Tecnología para la Salud Visual y Ocular, 2016; 14(2):71-79. <https://doi.org/10.19052/sv.3877>

